SIEMENS Healthineers

Imágenes avanzadas en radioterapia: tomografía resonancia magnética y PET/CT

Manuel Algara

6-11-2017

UAB Universitat Autònoma de Barcelona

upf. Universitat Pompeu Fabra Barcelona

Imágenes avanzadas en ra

¿De dónde venimos ?

Simulador

Obtención de imágenes
Definición de isocentro
Definición de puertas de entrada

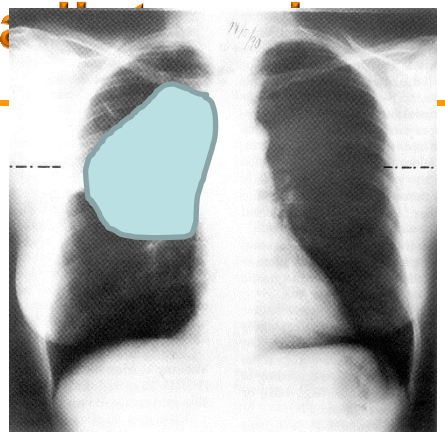

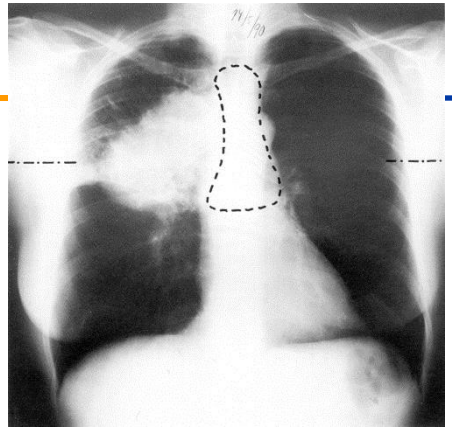

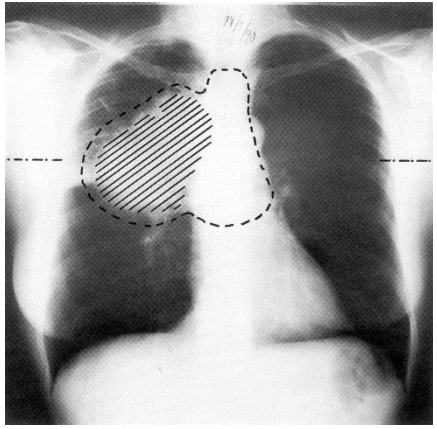

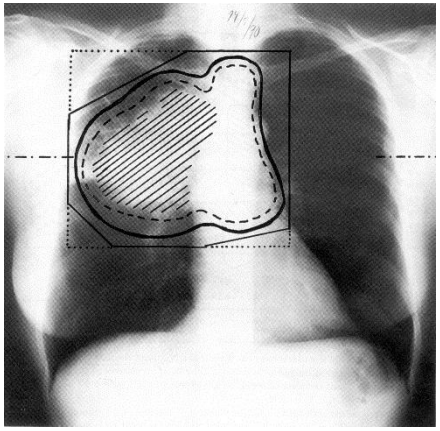

© Manuel Algara

Imágenes avanzadas en radioterapia

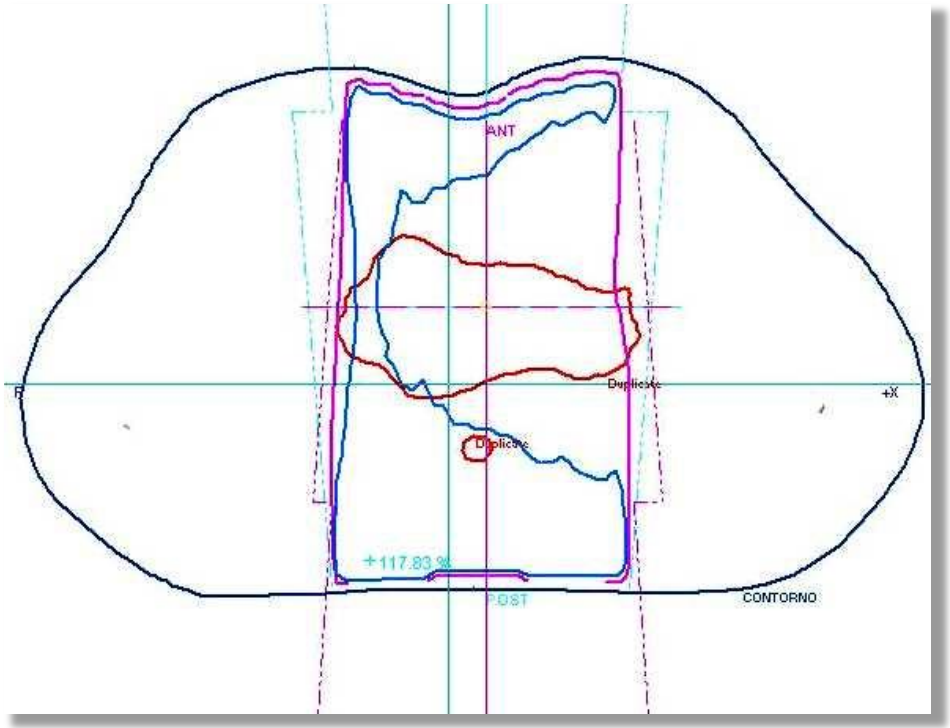

© Manuel Algara

Imágenes avanzadas en radi

¿Dónde estamos ?

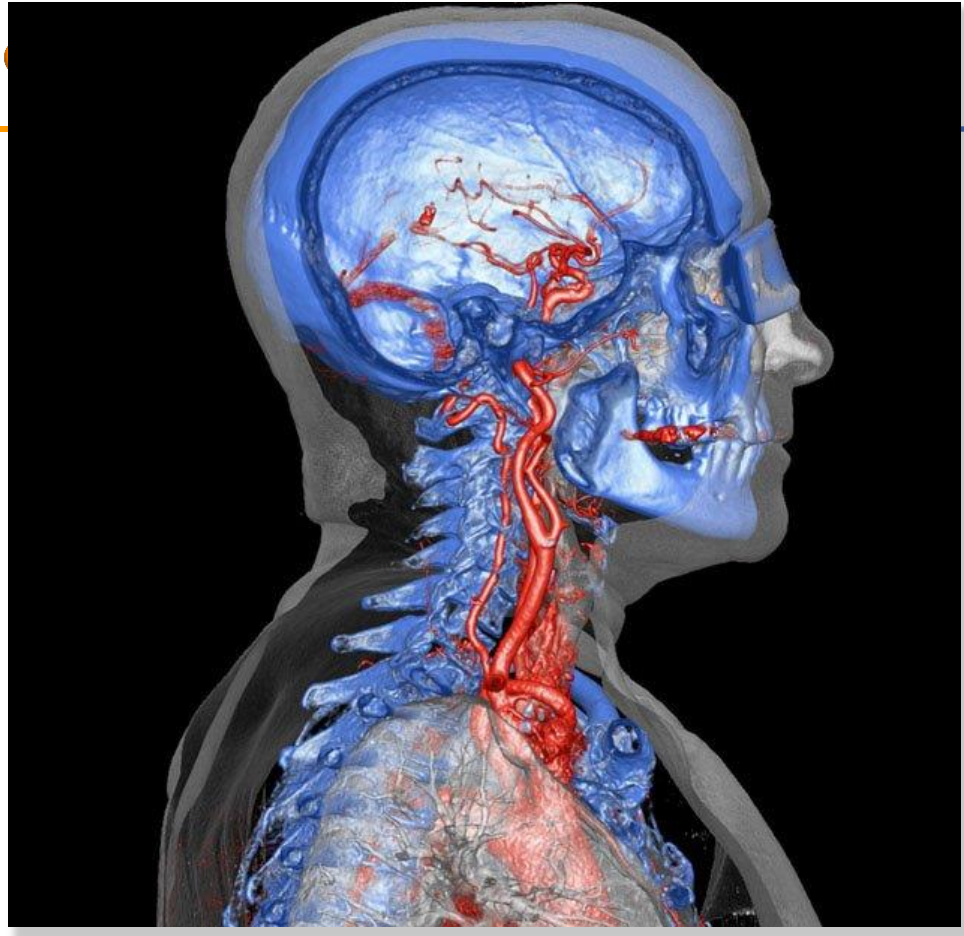

© Manuel Algara

GTV-Gross Tumor Volume

Extensión del tumor **palpable**, **visible** o **demostrable** de crecimiento neoplásico: GTV-T, GTV-N, GTV-M

En la práctica diaria el volumen se define:

- Visualización, palpación
- Radiografías, Ecografías
- TC, RM, SPECT, PET …

Varía de paciente a paciente. Requiere información obtenida por diferentes sistemas.

© Manuel Algara

CTV-Clinical Target Volume

Concepto anatómico y clínico. Volumen de tejido que contiene al GTV y a la probable (5-10%) enfermedad microscópica o subclínica, que debe ser eliminada. Este volumen debe ser tratado adecuadamente para conseguir un buen resultado, tanto de curación como de paliación.

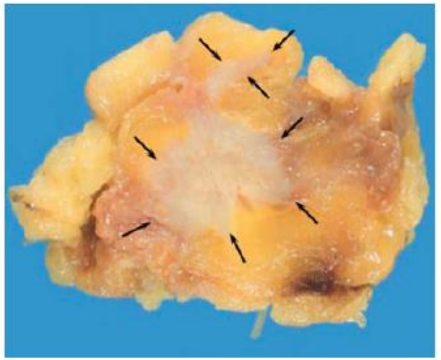

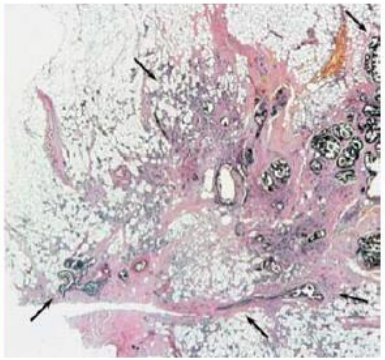

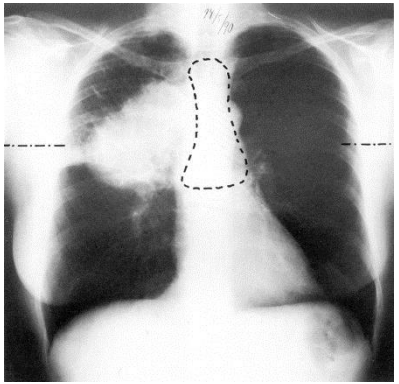

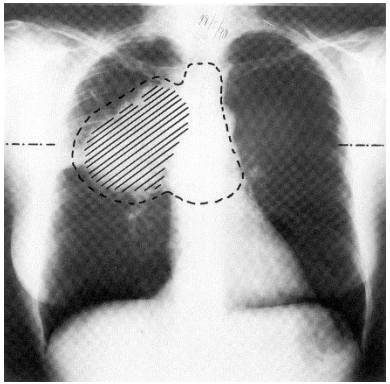

IM-Internal Margin

El CTV presenta variaciones en el tamaño, forma y posición en relación a las referencias anatómicas. Ejemplo: vejiga llena/vacía, respiración. Estas variaciones internas son fisiológicas.

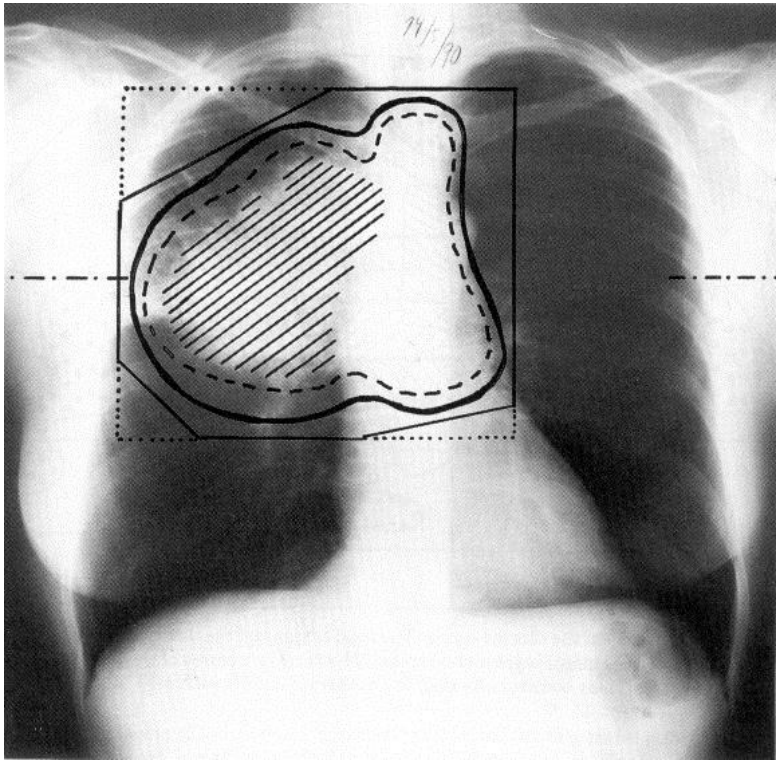

© Manuel Algara

IM-Internal Margin-Interfracción

- Llenado/Vaciado vesical
- Llenado/Vaciado gástrico/intestinal/rectal
- Aumento/Pérdida de peso

- Media de movimiento del cuerpo del útero: 7 mm craneo-caudal y 4 mm antero-posterior, movimiento lateral insignificante.
- Media movimiento cérvix: 7 mm cráneo-caudal siendo insignificante el movimiento en las otras direcciones.
- Diámetro AP rectal puede variar de 3 a 46 mm.
- Media de movimiento del balón de una sonda urinaria es de alrededor de 5 mm.

© Manuel Algara

IM-Internal Margin-Intrafracción

- Peristaltismo
- Respiración
- Contracciones musculares
- Latido cardiaco

En condiciones de respiración normal:

- El hígado se mueve 11 mm, el diafragma 17 mm y el riñón 19 mm.
- Los tumores pulmonares (diferencias entre lóbulos)
  - ✓ Lateralmente y antero-posterior 9 mm
  - ✓ Craneo-caudal 15 mm

© Manuel Algara

ITV-Internal Target Volume

Es la suma de CTV más el margen interno. El margen no tiene porque ser igual en todas las direcciones y sentidos.

Tumor más enfermedad subclínica más *el movimiento no controlable con **mi** tecnología.*

ITV= CTV + IM

© Manuel Algara

Movimiento

- Discomfort del paciente
- Setup

© Manuel Algara

SM-Setup Margin

Hay que establecer un margen para las incertidumbres en el posicio del paciente y alineación de los haces durante la planificación y e del tratamiento. Pueden variar en función de:

Hay que medir los errores

- Geometría de los haces
- Variación en la posición del paciente
- Incertidumbres mecánicas del equipo (giro del brazo, movimiento de colimadores o mesa)
- Incertidumbres dosimétricas
- Errores de transferencia de datos del TC a la unidad de tratamiento
- Otros factores humanos.

Estos errores varían de centro a centro y de unidad a unidad.

© Manuel Algara

PTV-Planning Target Volume

Concepto geométrico. Se define para seleccionar el tamaño apropiado de los campos y sus entradas, teniendo en cuenta las variaciones geométricas e inexactitudes con el fin de **asegurar que la dosis prescrita llega al CTV**. Su tamaño y forma dependen del **CTV** y de la **técnica** de tratamiento usada, para compensar los **movimientos** del órgano y del paciente, y las **inexactitudes** del haz y del **posicionamiento** (setup).

© Manuel Algara

Imágenes avanzadas en radioterapia

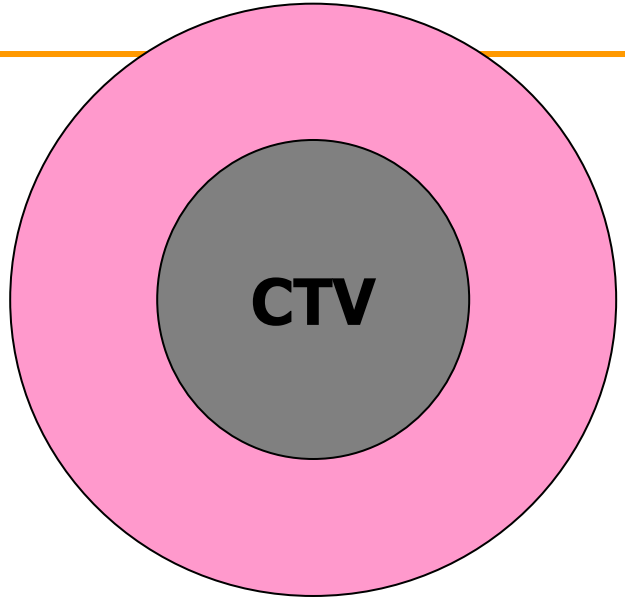

PTV

Sin imagen guiada

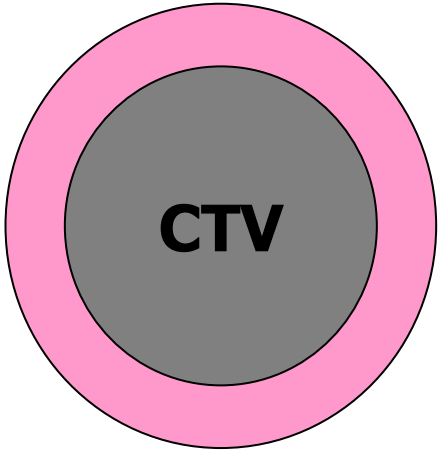

PTV

Con imagen guiada

Hospital del Mar · Parc de Salut MAR Barcelona · Oncologia Radioteràpica
© Manuel Algara
UAB Universitat Autònoma de Barcelona
upf. Universitat Pompeu Fabra Barcelona

¿Y con los electrones que ?

- Debería hacerse exactamente igual, el cálculo “by eye” …
- Debería definirse el volumen en imágenes de TC.

© Manuel Algara

Imágenes avanzadas en radioterapia

All treatments start with imaging …

What can imaging do for you today to improve your clinical outcomes?

© Manuel Algara

Imágenes avanzadas en radioterapi

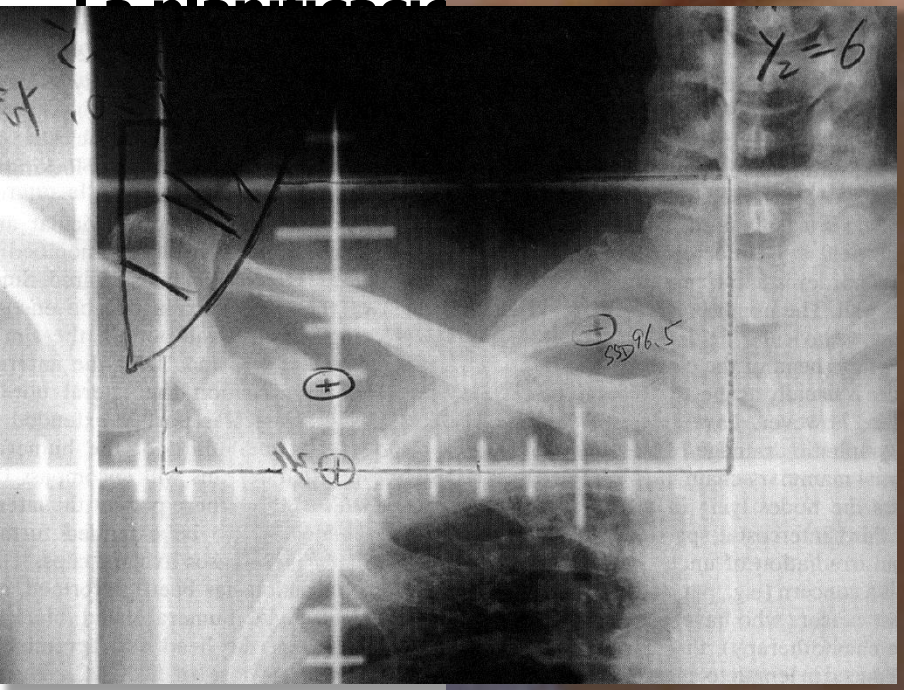

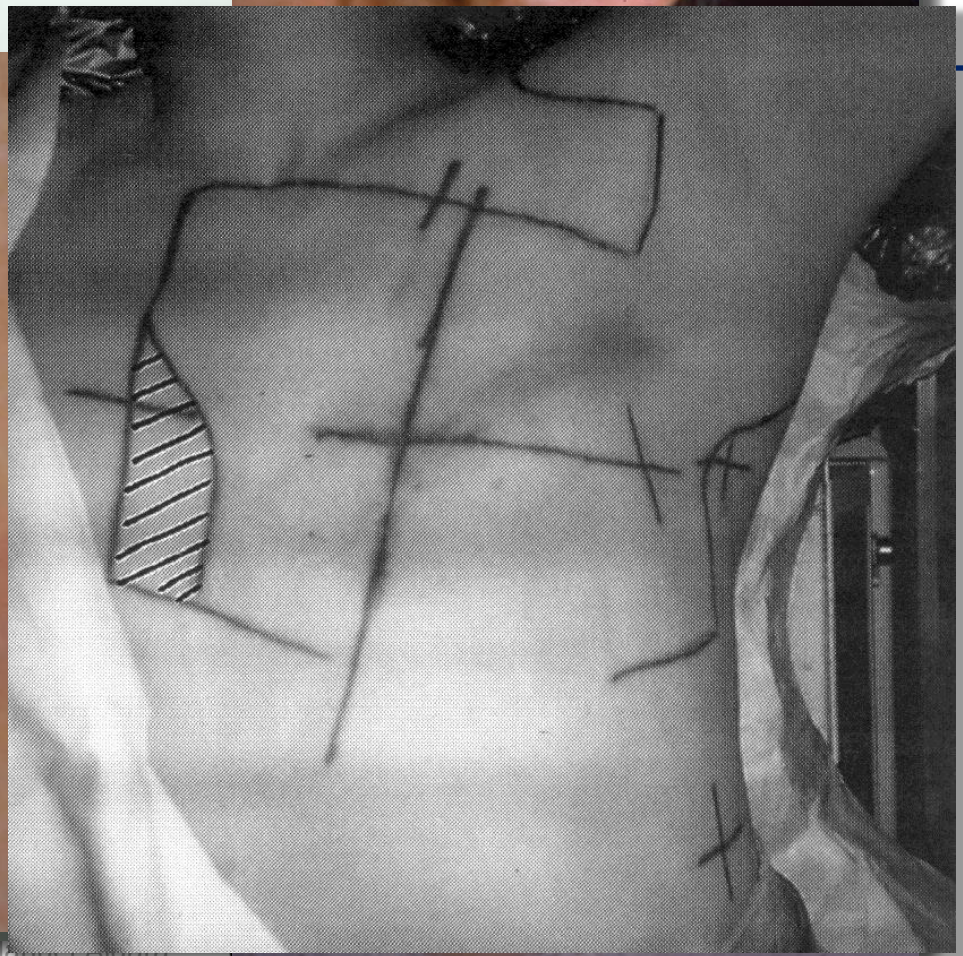

Hospital del Mar
Parc de Salut MAR Barcelona
Oncologia Radioteràpica

© Marcel Algara

Imágenes avanzadas en radioterapia

- **Necesitamos las imágenes para:**

  ✓ Definir nuestro blanco y evitar los órganos de riesgo: **Datos geométricos.**

  ✓ Calcular la dosis: **Datos numéricos de densidad tisular.**

© Manuel Algara

Imágenes avanzadas en radioterapia

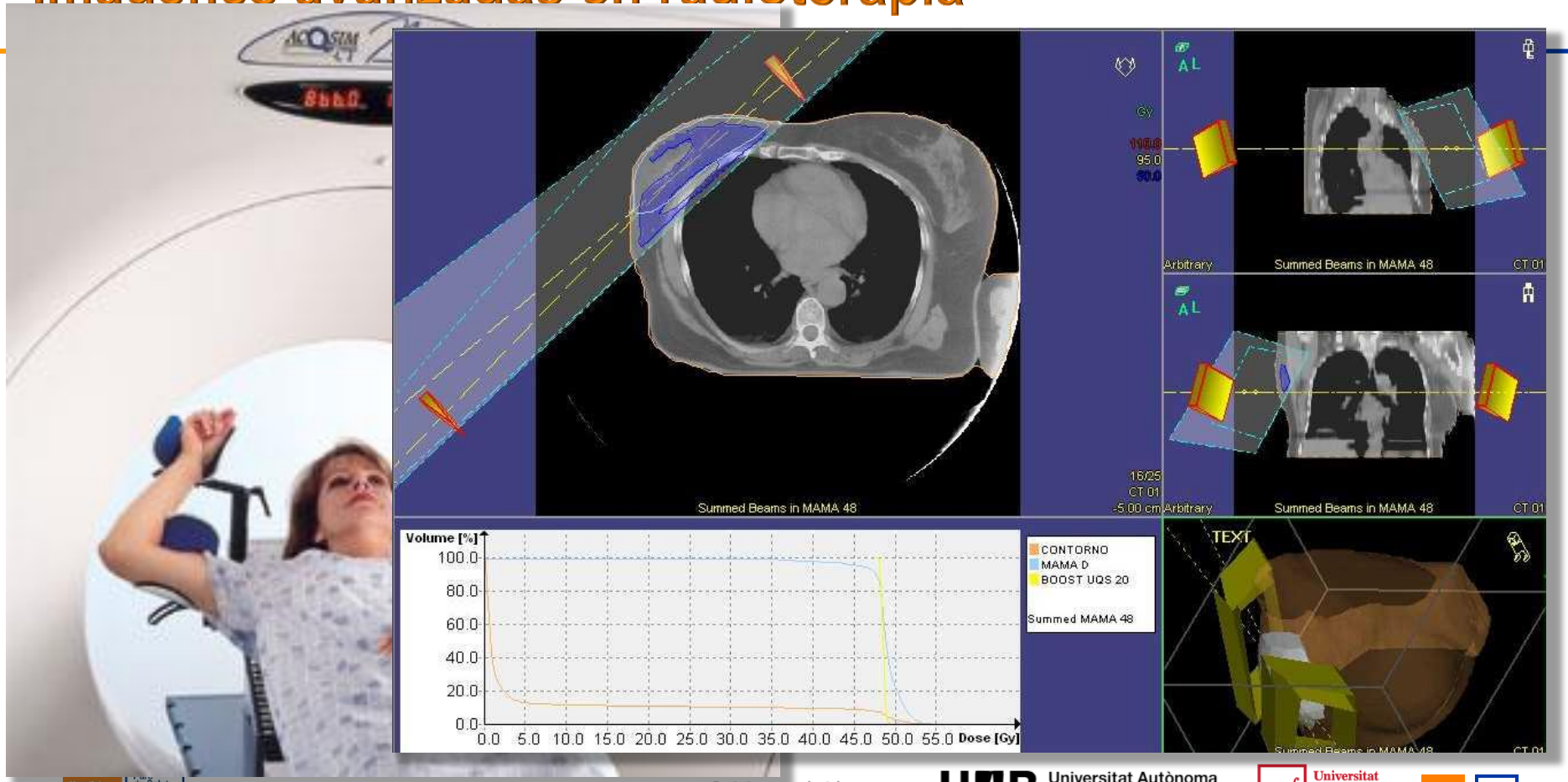

© Manuel Algara

Imágenes avanzadas en radioterapia

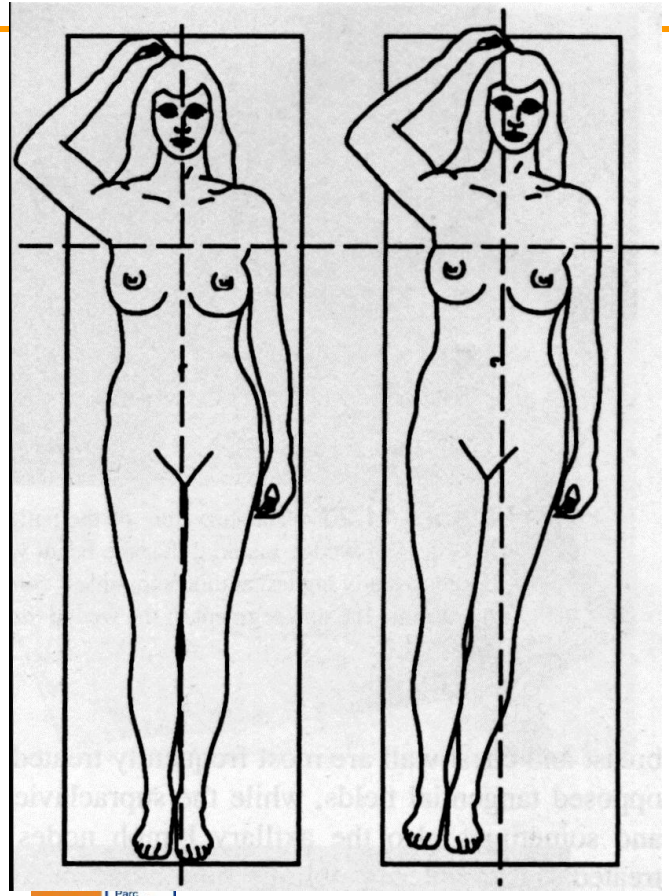

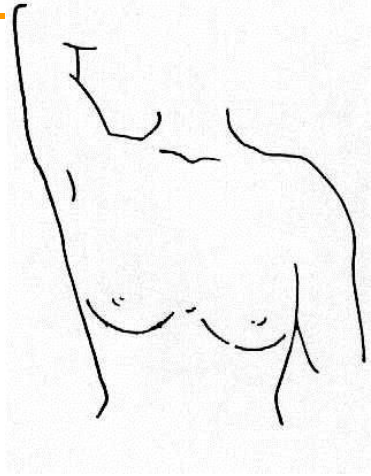

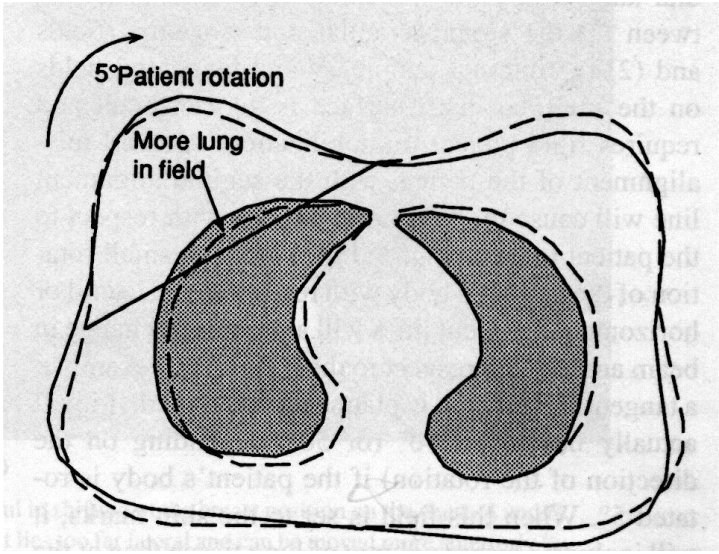

© Manuel Algara

Imágenes avanz

Plar on TC

- Mesa plana y sist er.
- Sistemas de inm
- Anillo y FOV amp
- La adquisición de n anatómica que queramos tratar
- Grosor de corte




CT 01

Imágenes avanzadas en radioterapia

Es imprescindib … en la posición de tratamiento … lumen a irradiar y de los … os interese el histograma para …

Cuant… mejor

¿Que hac… volumen nece… nes?



© Manuel Algara

Imágenes ava

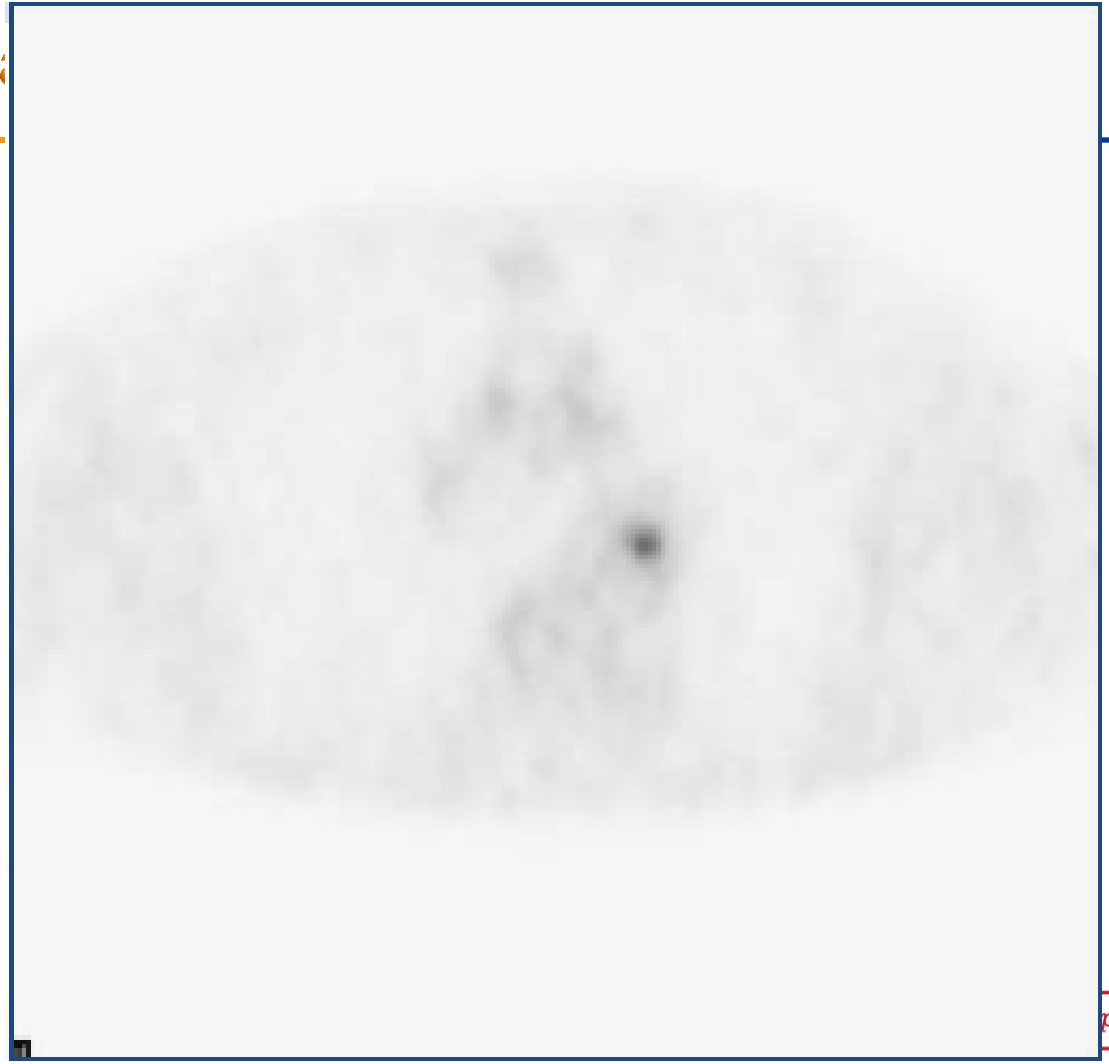

Imagen multimodal-Fusión de imágenes

Poner en correspondencia espacial todos los puntos del volumen.

- Tamaño
- Posición
- Orientación

Transformación geométrica para poner las dos imágenes en concordancia y hacer una visualización conjunta o fusión.

- A ojo- Médico
- Mediante software- Técnico

© Manuel Algara

Imágenes avanzadas en radioterapia

Imágenes avanzadas en radioterapia

Fusión de imágenes - Mediante software

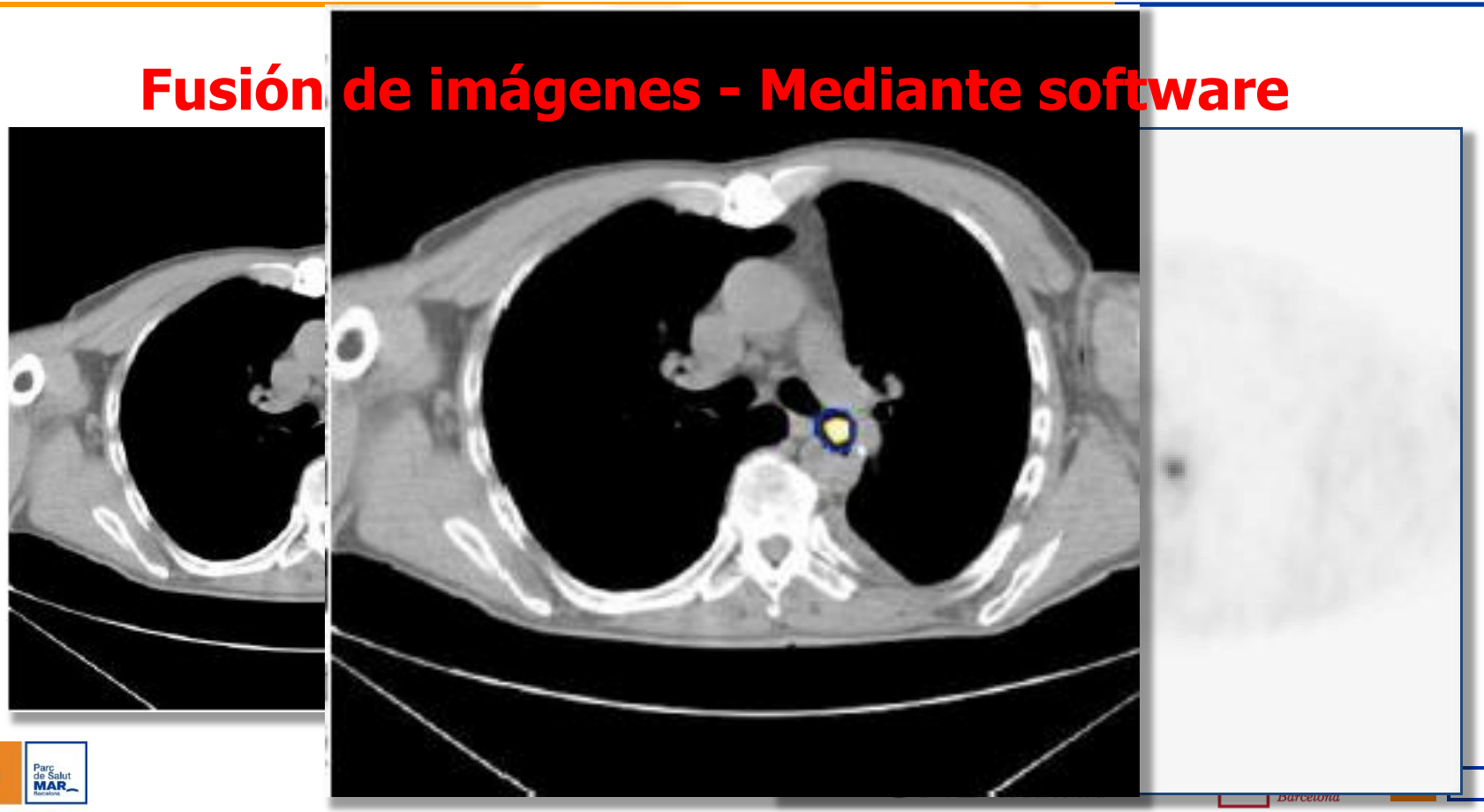

Imágenes avanzadas en radioterapia

Fusión de imágenes

- Una sola posición
- Misma camilla
- ↓ tiempo de exploración
- Registro más exacto

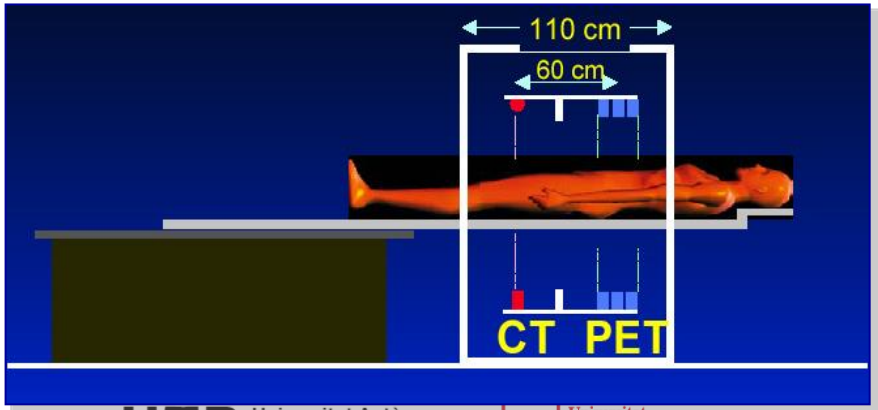

© Manuel Algara

Fusión de imágenes – Imágen multimodal

- En ocasiones implica una fusión TC-TC simulación

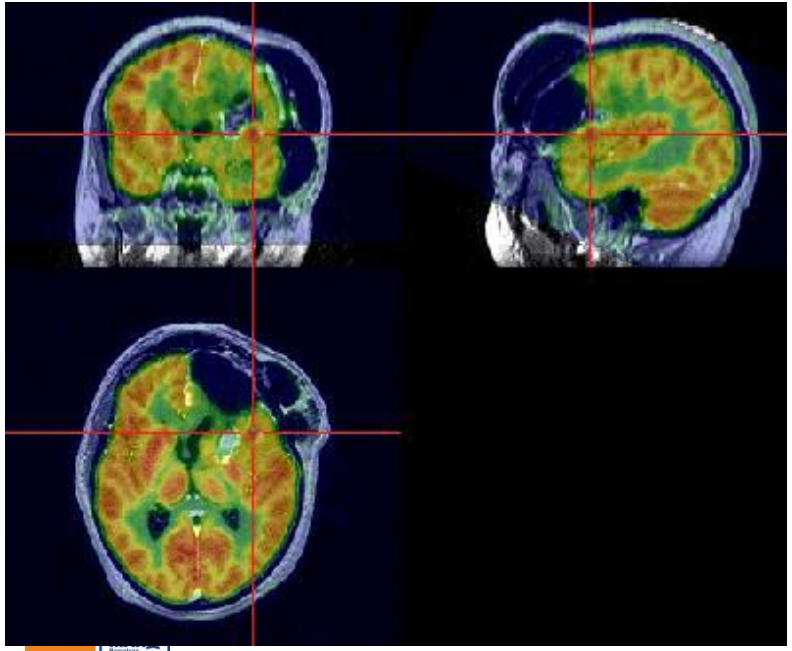

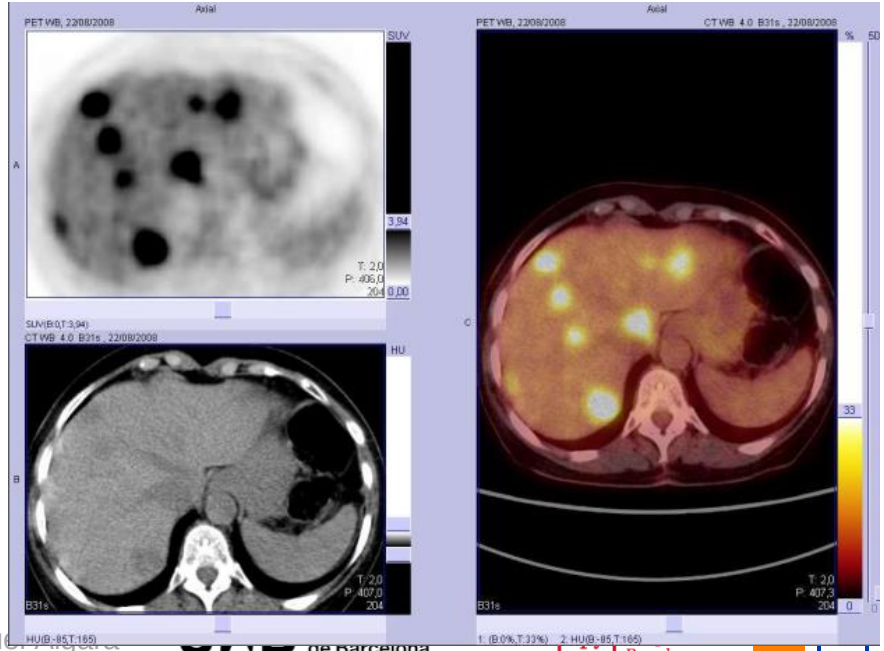

© Manuel Algara

Fusión de

1.Impor

2.Escoge

- Por ga por cont
- Por la lesión si es
- Auto

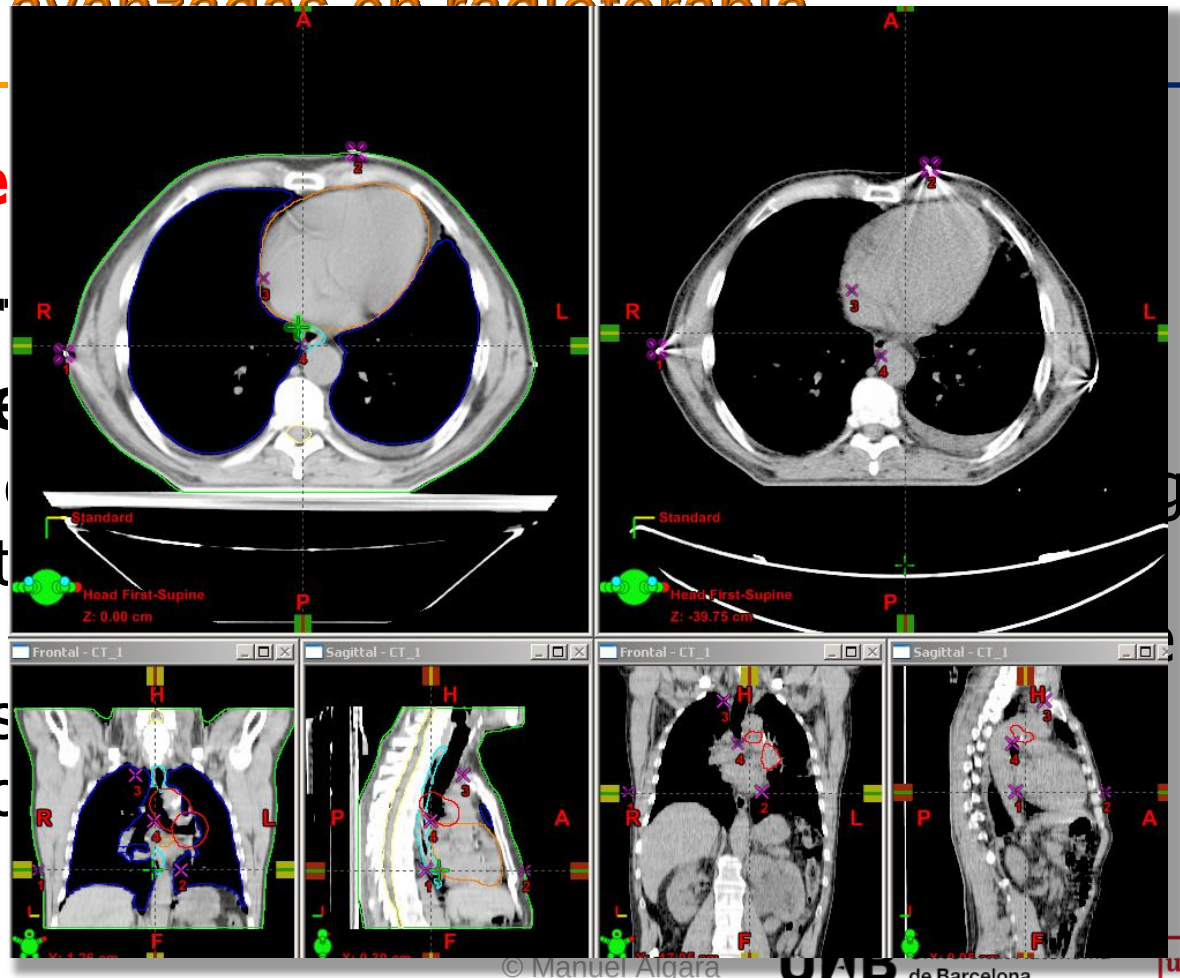

© Manuel Algara

Fusión de imágenes

3. Aceptar

4. Delimitar

- Contorno
- Órganos de riesgo

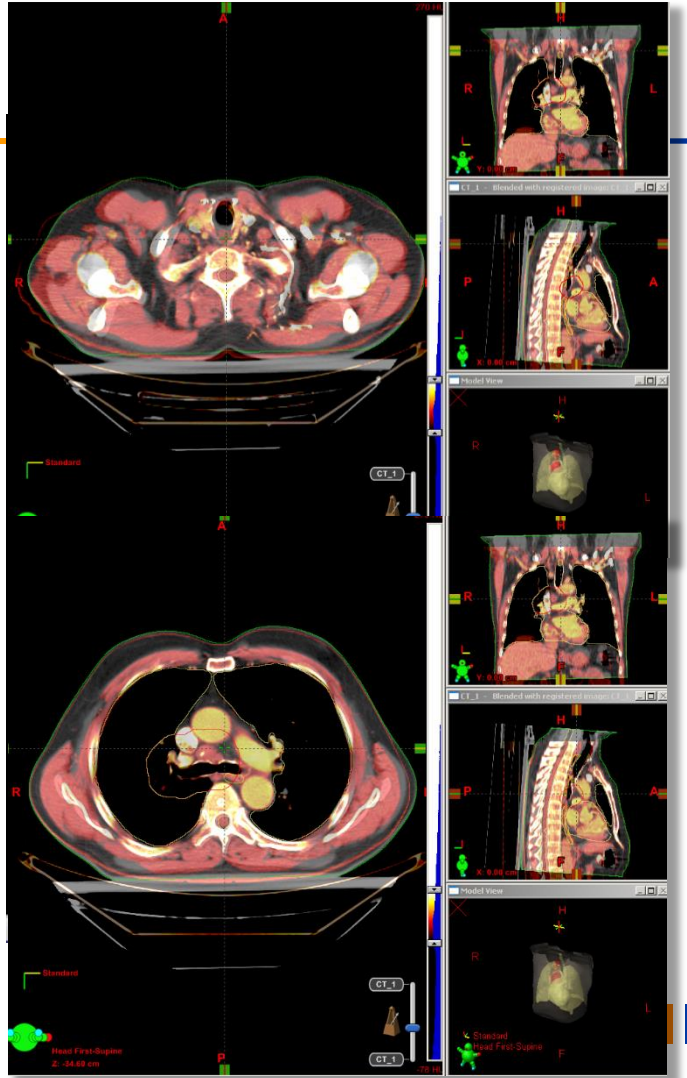

Imágenes avanzadas en radioterapia

- **TC**

Permite ver "otro momento" Previo, sin medios de contraste.

- **RM**

Permite ver con mayor contraste algunas estructuras, especialmente útil en SNC

- **PET**

Permite ver "función" celular,

Fusión TC-TC: Pre-Post tratamiento

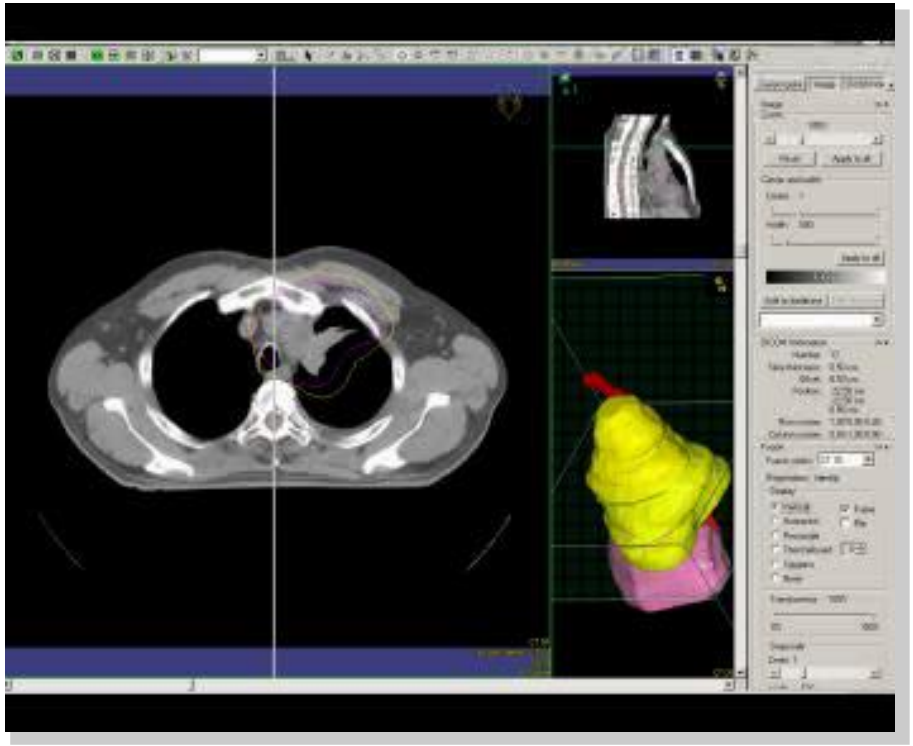

Fusión TC-TC: Con/sin molde

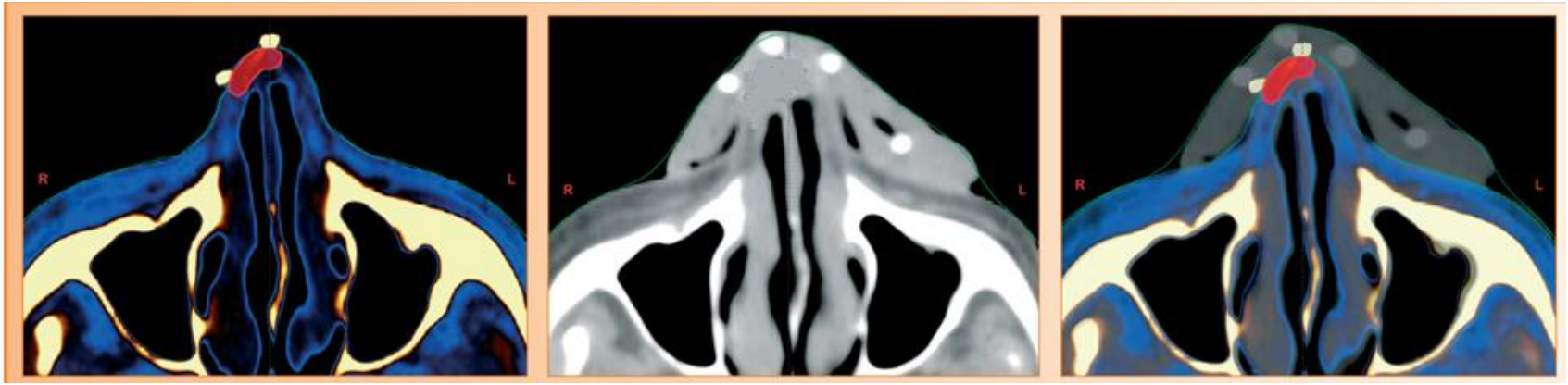

© Manuel Algara

Imágenes avanzadas en radioterapia

- **TC**

Permite ver "otro momento"
Previo, sin medios de contraste.

- **RM**

Permite ver con mayor contraste algunas estructuras, especialmente útil en SNC

- **PET**

Permite ver "función" celular,

Imágenes avanzadas en radioterapia

Fusión TC-RM

Imágenes avanzadas en radioterapia

- **TC**

Permite ver "otro momento" Previo, sin medios de contraste.

- **RM**

Permite ver con mayor contraste algunas estructuras, especialmente útil en SNC

- **PET**

Permite ver "función" celular,

Fusión TC-PET

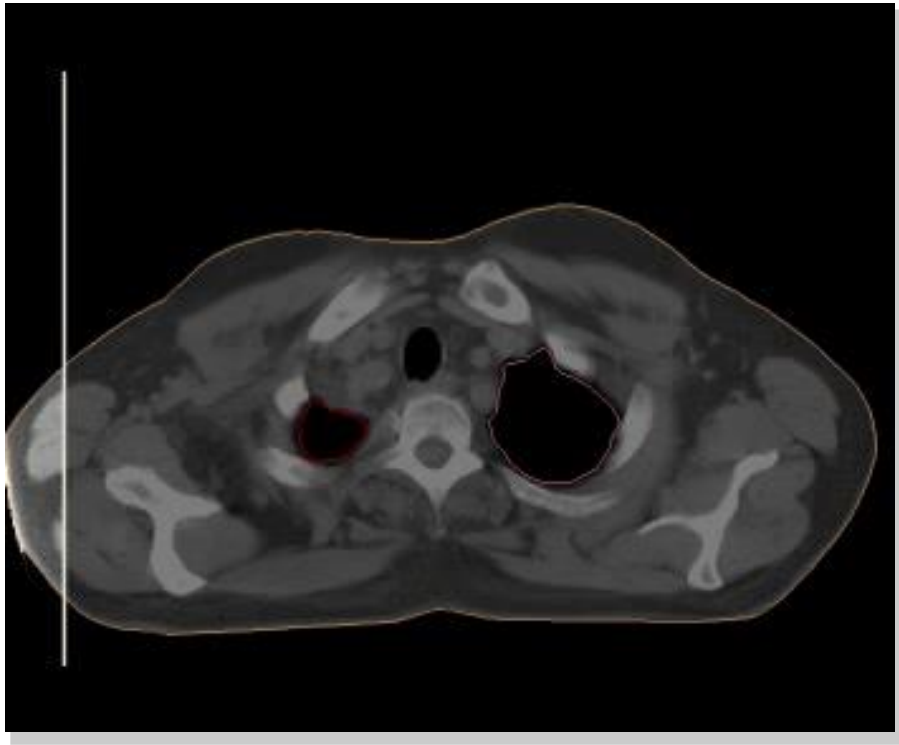

Imáger

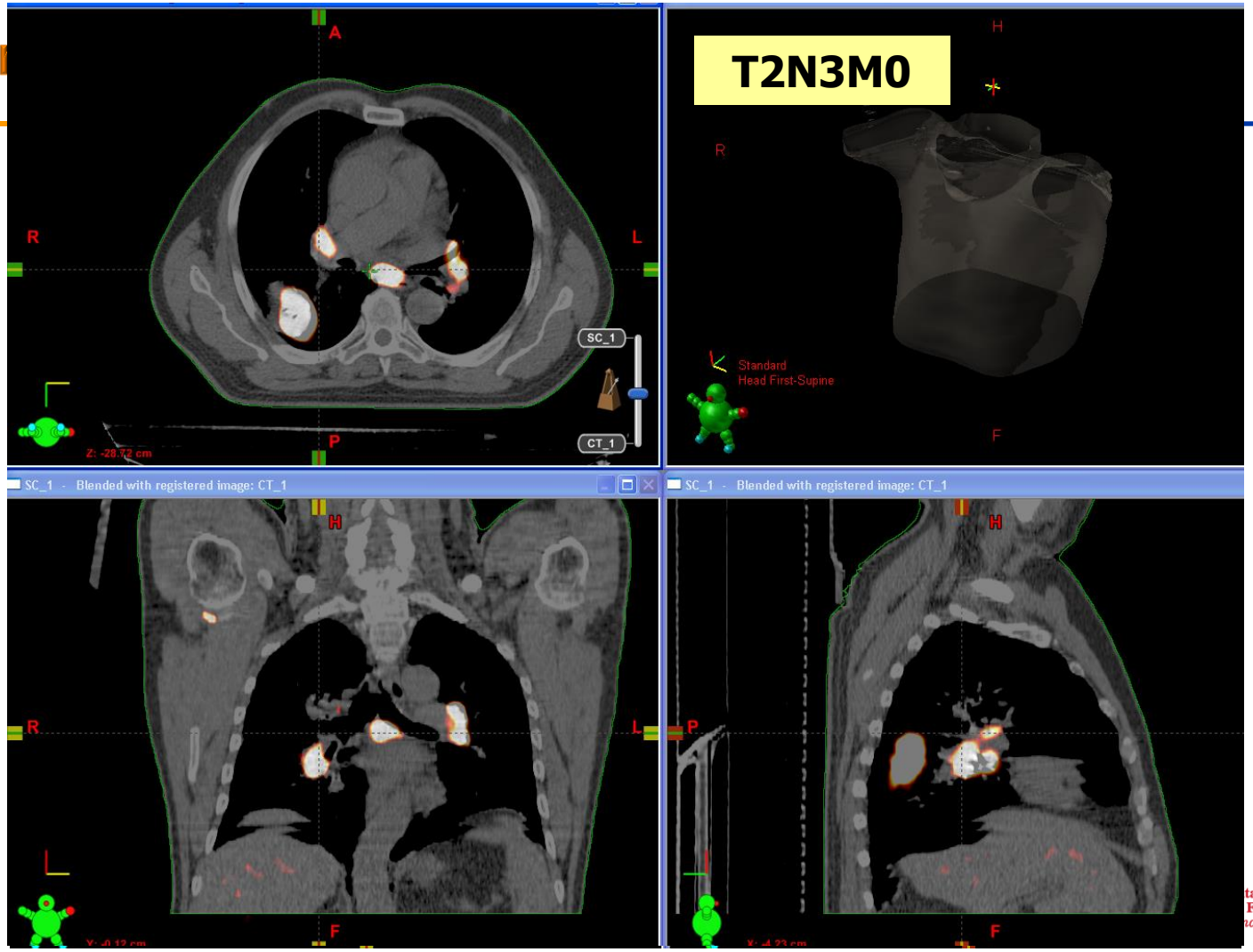
T2N3M0
A
R
L
P
SC_1
CT_1
H
F
Standard
Head First-Supine
SC_1 - Blended with registered image: CT_1
SC_1 - Blended with registered image: CT_1

I… radioterap…

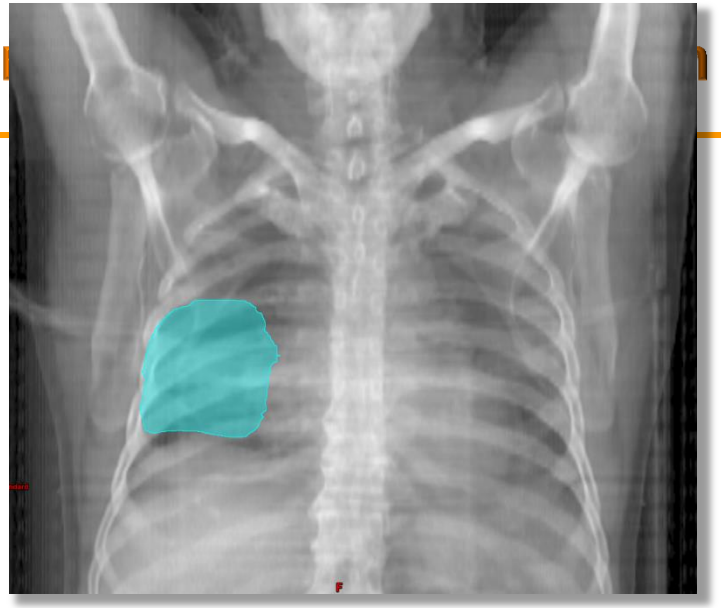

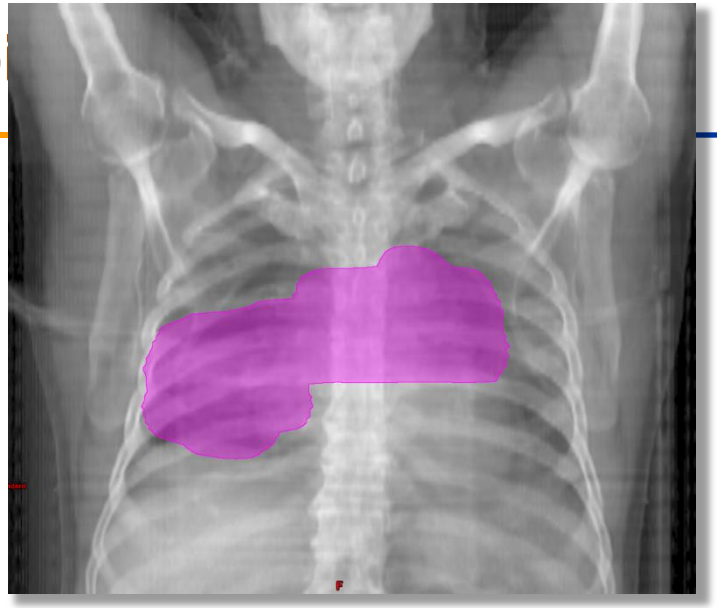

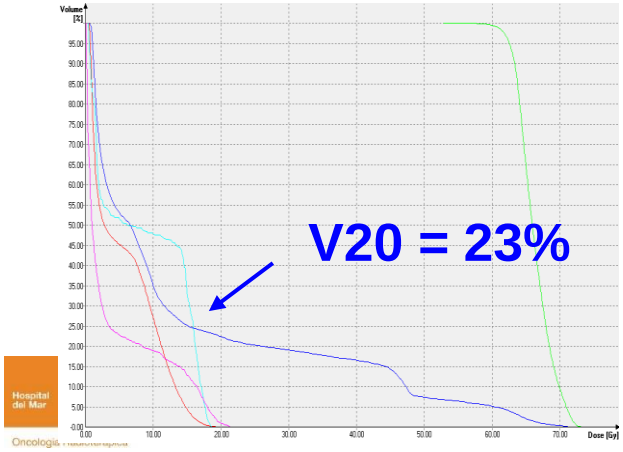

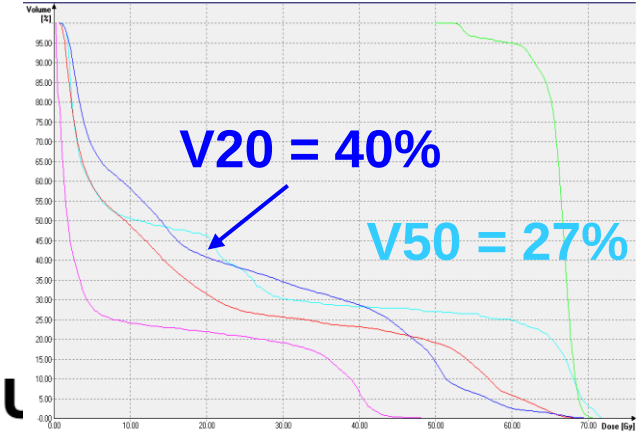

© Manuel Algara

Incertidumbres en radioterapia

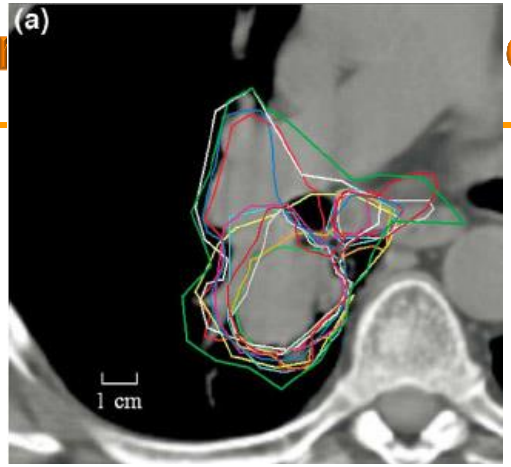

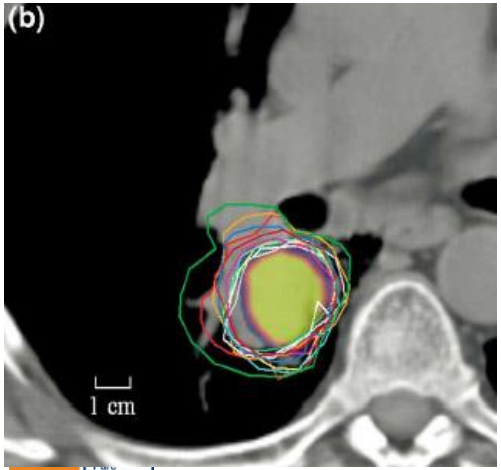

Variación interobservador

	GTV máx	GTV min	media	Coeficiente de variación
TC	7,66	1,06	2,31	**0,34**
PET	2,77	1,09	1,56	**0,22 p<0,01**

Steenbakkers RJHM. IJROBP 2006

Caldwell C. IJROBP 2001; Mah K . IJROBP 2002

© Manuel Algara

Fusión de imágenes

3. Aceptar

4. Delimitar
   - Contorno
   - Órganos de riesgo
   - **¿Otros volúmenes?**

© Manuel Algara

Imágen

Delimit

- B
- C
- A
- D
- C
- A
- A

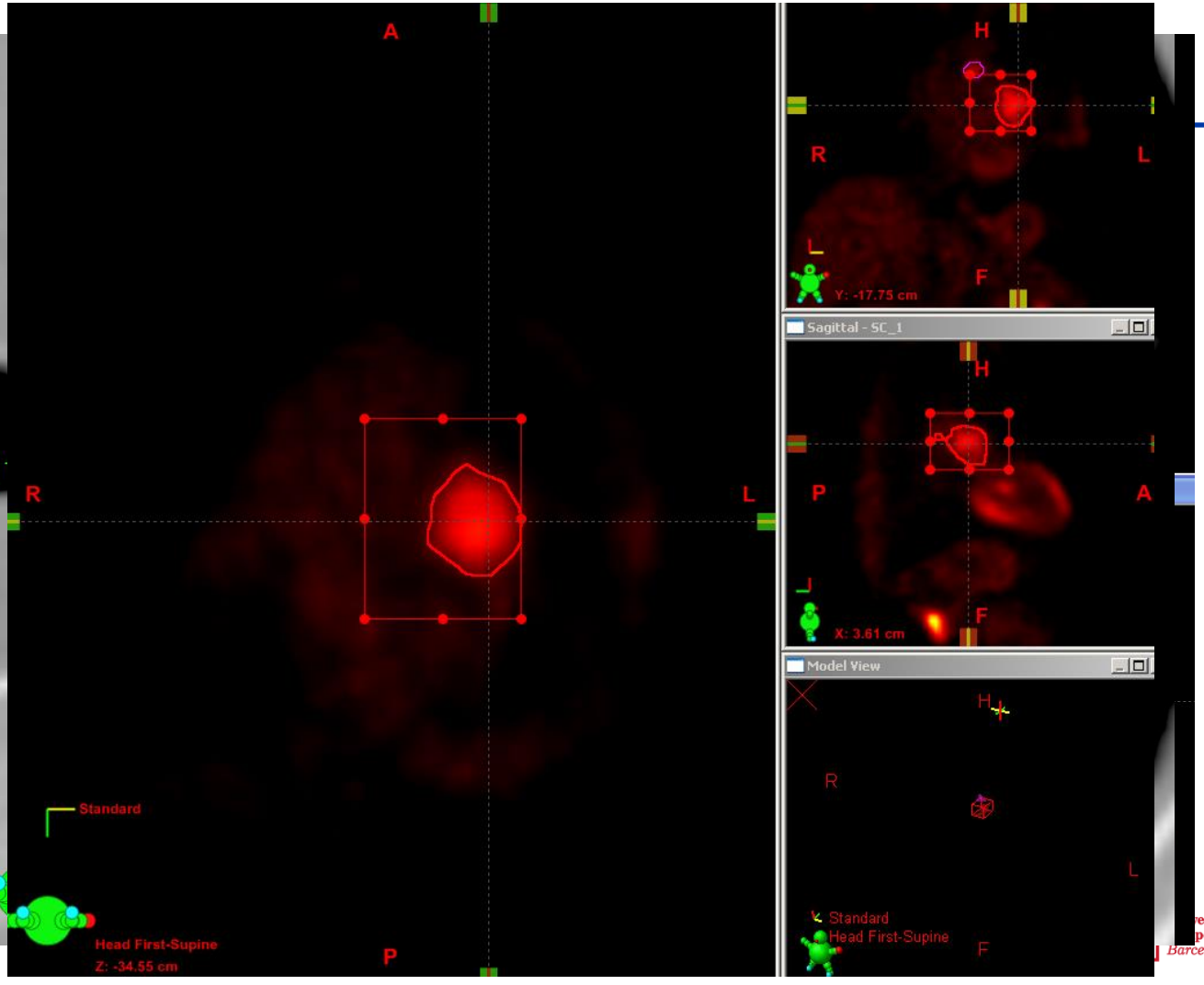

Fusión de imágenes - Más de dos series de imágenes

- El PET marca
  - Apoptosis
  - Hipoxia
  - Angiogénesis
  - Proliferación
  - …

BTV

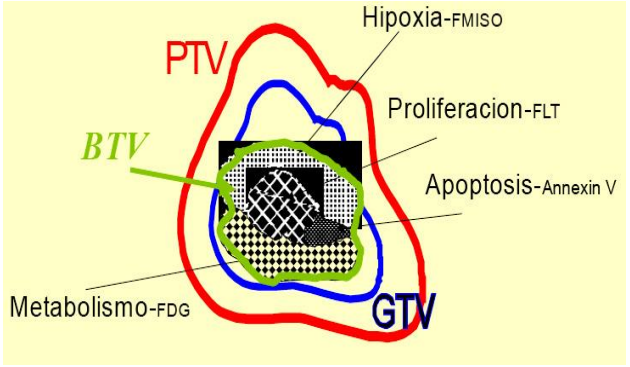

Tracer name	Accepted abbreviation	Function
^{18}F-fluoro-2-deoxy-D-glucose[a]	^{18}F-FDG	Glucose metabolism
^{18}F-fluoro-ethyl-tyrosine[a,b]	^{18}F-FET	Protein synthesis
^{18}F-3′-deoxy-3′-fluoro-thymidine	^{18}F-FLT	Cell proliferation
^{18}F-fluoro-methyl-D-tyrosine	^{18}F-FMT	Protein synthesis
^{11}C-methionine[a]	^{11}C-MET	Protein synthesis
^{11}C-acetate		Fatty-acid metabolism
^{18}F-fluoro-misonidazole	^{18}F-FMISO	Hypoxia

© Manuel Algara

Imágenes avanzadas en radioterapia

- La tecnología avanza muy deprisa.
- La delimitación de volúmenes implica conocer y utilizar diferentes tipos de imágenes:
  - ✓ TC
  - ✓ RM
  - ✓ PET
- Es necesario conocer y utilizar los diferentes métodos de fusión.
- ...

© Manuel Algara

Imágenes avanzadas en radioterapia

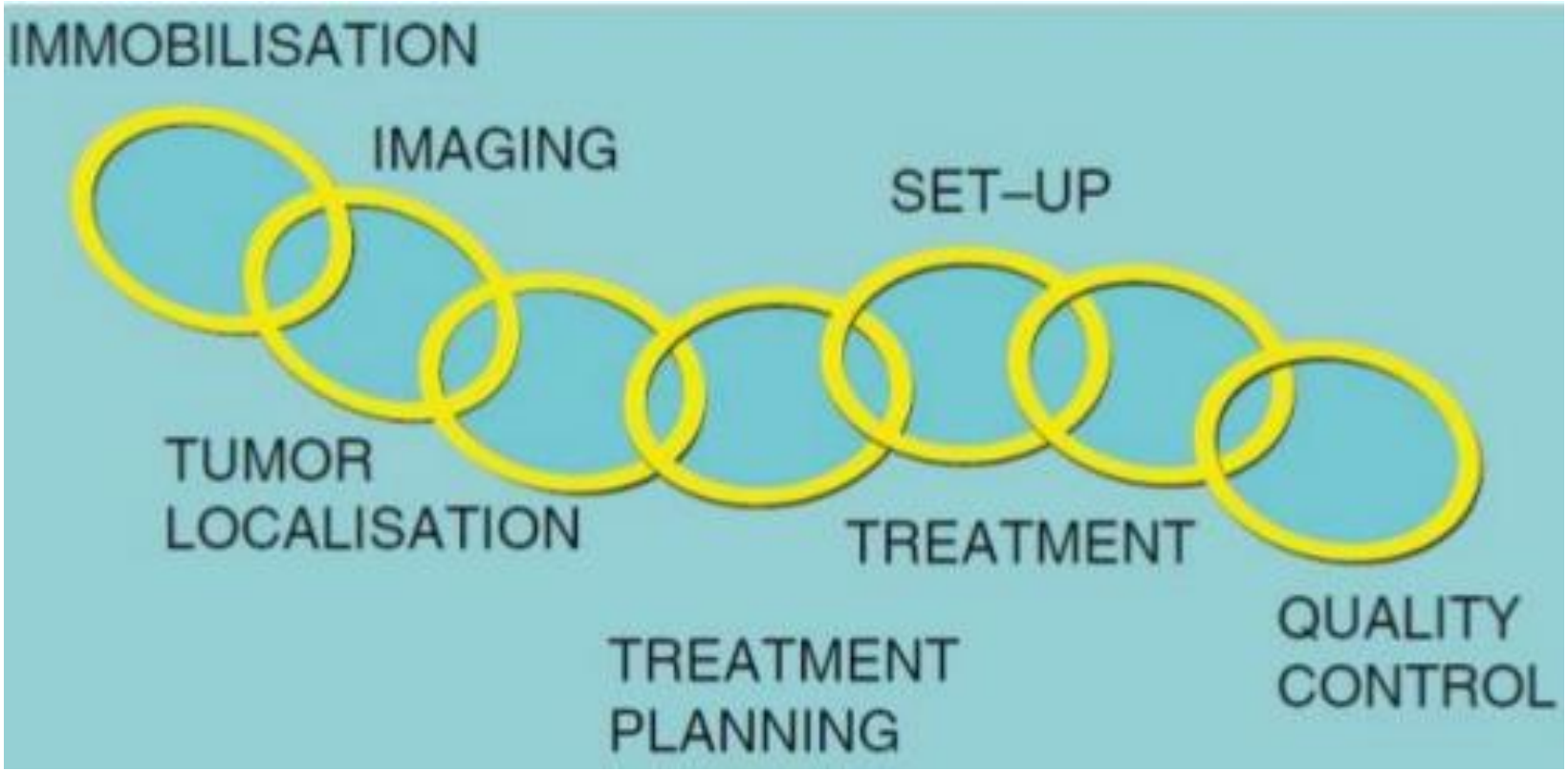

© Manuel Algara

Gracias por la atención

malgara@parcdesalutmar.cat
@Algara_M
www.parcsalutmar.cat

© Manuel Algara